

Syndrome de « EAGLE » : A propos d'un cas.

Rabemanorintsoa Feno Hasina¹, Razafindraibe Kanto Adrienne², Rafaralahivoavy Tojo Rémi³, Ahmad Ahmad²

1. Service d'Imagerie médicale CHU Moraféno Toamasina Madagascar
2. Service imagerie médicale CHU/JRA Antananarivo Madagascar
3. Service imagerie médicale CHU Fianarantsoa Madagascar

Citez cet article : Rabemanorintsoa F H, Razafindraibe K A, Rafaralahivoavy T R, Ahmad A, *Syndrome de « EAGLE » : A propos d'un cas* KisMed Novembre 2019, Vol 9(2) : 353-355

RESUME

Le syndrome de « Eagle » est caractérisé par une élongation anormale du processus styloïde ou calcification du ligament stylo-hyoïdien. C'est un syndrome peu connu par les cliniciens. Les auteurs rapportent un cas afin de rappeler les aspects clinico-radiologiques.

Mots clés : Syndrome de Eagle, élongation du processus styloïde, scanner

SAMMARY

The syndrome of Eagle is characterized by an abnormal elongation of the styloid process or the styloid ligament calcification. It is a syndrome relatively unknown by clinician. The authors report a case to remind the clinico-radiological aspects

Key words; Eagle's syndrome, elongated styloid process, CT-scan

Auteur correspondant Rabemanorintsoa F H: 1. Service d'Imagerie médicale CHU Moraféno Toamasina Madagascar Mail : rabemanorintsoa@gmail.com

INTRODUCTION

Le syndrome de l'Eagle est une entité clinico-radiologique peu connue décrit par Eagle en 1937 (1). Il correspond à une hypertrophie anormale du processus styloïde et/ou à une calcification du ligament stylo-hyoïdien. Le diagnostic clinique est difficile à établir du fait du polymorphisme des symptomatologies. L'imagerie basée sur le scanner avec reconstruction 3D permet de faire le diagnostic positif (2). Nous rapportons un cas de syndrome d'Eagle diagnostiqué fortuitement après traumatisme crânien. L'intérêt est de rappeler les aspects clinico-radiologiques de ce syndrome.

OBSERVATION

Il s'agit d'un homme de 48 ans qui avait présenté une douleur latéro-cervicale gauche suite à un traumatisme crânien bénin. Il n'avait pas d'antécédent particulier avant le traumatisme. L'examen neurologique était normal. La palpation des régions latéro-cervicales provoquait la douleur. Vu le contexte traumatique, une radiographie du rachis cervical a été réalisée mais n'objectivait pas de lésion rachidienne évidente. Un scanner cérébral et du rachis cervical complémentaire a été demandé objectivant la présence d'un processus styloïde gauche anormalement long (Fig 1 et 2). Il n'avait pas de lésion cervicale ni cérébrale décelée. Le diagnostic de syndrome d'Eagle a été posé. Le patient a bénéficié d'un traitement médical à base d'anti-inflammatoire.

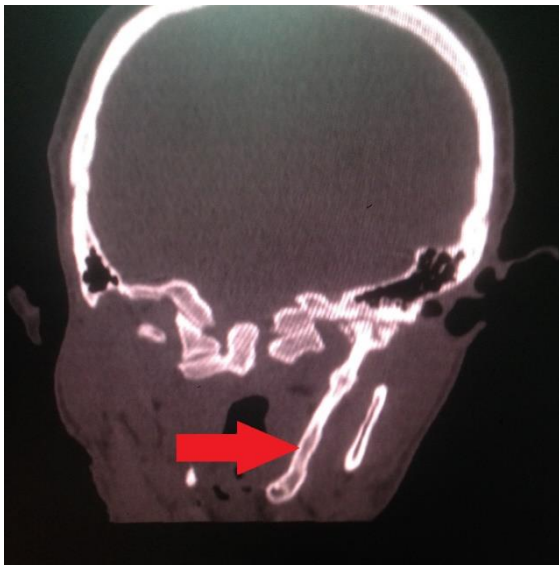

Figure 1 : Scanner cérébral, coupe coronale en fenêtre osseuse montrant une apophyse styloïde anormalement long avec calcification du ligament stylo-hyoïdien (flèche rouge)

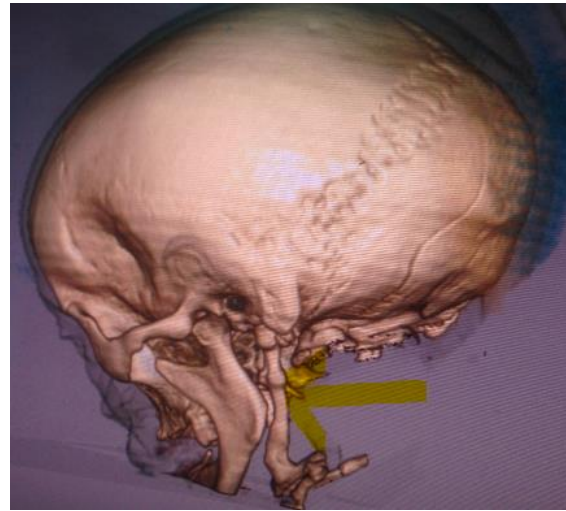


Figure 2 : Scanner cérébral, 3D montrant une apophyse styloïde anormalement long avec calcification du ligament stylo-hyoïdien (flèche)

DISCUSSION

Le syndrome de l'Eagle est défini par une hypertrophie anormale du processus styloïde et/ou à une calcification du ligament stylo-hyoïdien. L'étiologie de la calcification ou de l'ossification du ligament stylo-hyoïdien reste peu connue. Il se voit surtout chez les patients aux alentours de 40 ans. L'incidence augmente avec l'âge avec une prédominance du genre féminin (3-4). La clinique est polymorphe et non spécifique. Plusieurs formes ont été décrites. La première forme dite « classique » est liée par la compression des nerfs de voisinage : V, VII, IX et X (1) et est corrélée à des antécédents pharyngés (5). Elle est responsable de cervicalgie, d'otalgie et d'une gêne pharyngée. La deuxième forme dite « carotidienne » est par contre liée à une compression de l'artère carotide. Elle se manifeste par une céphalée homolatérale, une douleur périorbitaire, des ischémies cérébrales transitoires, voire une dissection carotidienne (6, 7). La troisième forme dite « stylo-hyoïdienne » a été définie par Camarda, Deschamps et Forest en 1989 (8). Cette forme regroupe les patients possédant des symptômes correspondant à la forme classique du syndrome d'Eagle, mais sans antécédent pharyngé.

Concernant l'imagerie, elle joue un rôle important dans le diagnostic de cette pathologie. La radiographie standard du rachis, le panoramique et le scanner avec reconstruction 3D confirment généralement le diagnostic. Elle permet d'objectiver une apophyse anormalement longue, définie par une longueur de la styloïde supérieure de 25mm

(9). Mais l'examen de référence reste le scanner avec reconstructions multiplanaires et 3D. En effet il permet en même temps l'évaluation de la longueur des processus styloïdes et de leurs rapports avec les structures de voisinage, essentiel pour évaluer le pronostic (10). Les reconstructions 3D sont surtout utiles pour évaluer la relation spatiale entre l'apophyse styloïde et l'artère carotide interne (11). Concernant le traitement, il est essentiellement chirurgical, basé sur l'exérèse du processus styloïde. Un traitement médical par des antalgiques, des anti-inflammatoires ou une infiltration locale de corticoïde peut être préconisé en cas de patient peu symptomatique.

CONCLUSION

Le syndrome d'Eagle est une pathologie peu fréquente et reste méconnue. La symptomatologie est polymorphe. L'imagerie et notamment le scanner permet d'évaluer l'hypertrophie de l'apophyse styloïde et ses rapports avec les structures de voisinage essentiel dans le bilan thérapeutique.

REFERENCES

1. Eagle WW. Elongated styloid process, report of 2 cases. Arch Otolaryngol 1937;25:584-587.
2. Murtagh RD, Caracciolo JT, Fernandez G. CT findings associated with Eagle syndrome. AJNR Am J Neuro radiol 2001;22:1401-2 .
3. Öztaş B, Orhan K. Investigation of the incidence of stylohyoid ligament calcifications with panoramic radiographs. J Investig Clin Dent 2011;3:30-35.
4. Piagkou M, Anagnostopoulou S, Kouladouros K, Piagkos G. Eagle's syndrome: a review of the literature. Clin Anat 2009;22:545-558.
5. Beder E, Ozgursoy OB, Karatayli Ozgursoy S. Current diagnosis and transoral surgical treatment of Eagle's syndrome. J Oral Maxillofac Surg 2005;63:1742-1745.
6. Rao PP, Menezes RG, Naik R, Venugopal A, Nagesh KR, Madhyastha S, et al. Bilateral calcified stylohyoid ligament: an incidental autopsy finding with medicolegal significance. Leg Med 2010;12:184-187.
7. Farhat HI, El Hammady MS, Ziyee H, Aziz-Sultan MA, Heros RC. Eagle syndrome as a cause of transient ischemic attacks. J Neurosurg 2009;110:90-93.
8. Camarda AJ, Deschamps C, Forest D. Stylohyoid chain ossification: a discussion of etiology. Oral Surg Oral Med Oral Pathol 1989;67:508-514
9. Ceylan A, Köybasioglu A, Celenk F, Yilmaz O, Uslu S. Surgical treatment of elongated styloid process: Experience of 61 cases. Skull base 2008 ; 18(5) :289-295
10. Renu T, Chandrashekhar L, Asha RI, Nagesh KS, Subash BV. Stylohyoid ligament syndrome- Solving the riddle with 3D computed tomography. J Dent Sci Res 2011;2:1-5.
11. Ramadan SU, Gokharman D, Tuncbilek I, Kacar M, Koşar P, Kosar U. Assessment of the stylohyoid chain by 3D-CT. Surg Radiol Anat 2007; 29(7):583-8.

Rabemanorintsoa F H, Razafindraibe K A, Rafaralahivoavy T R, Ahmad A, Syndrome de « EAGLE » : A propos d'un cas KisMed Novembre 2019, Vol 9(2) : 353-355